

Gestion et prise en charge des traumatismes oculaires

Jad Akesbi

Institut parisien d'ophtalmologie, Paris

Introduction

Les traumatismes oculaires constituent une cause majeure de morbidité visuelle à l'échelle mondiale. On estime qu'environ 55 millions de personnes sont victimes d'un traumatisme oculaire chaque année, avec plus de 1,6 million de cas entraînant une cécité bilatérale. Ces chiffres, issus de l'Organisation mondiale de la santé (OMS), placent les traumatismes comme l'une des principales causes de perte visuelle acquise chez les sujets jeunes.

Il existe une prédominance nette chez les hommes jeunes actifs entre 15 et 40 ans. Les circonstances les plus fréquentes sont les **accidents de travail, les activités sportives, les accidents domestiques et les agressions**. L'essor des mobilités urbaines (trottinettes électriques, vélos) a également contribué à une recrudescence des traumatismes, souvent associés à un traumatisme cranio-facial.

Au-delà de l'impact visuel, le retentissement économique et médico-légal de ces atteintes est considérable. Les arrêts de travail, les coûts liés aux interventions chirurgicales, au suivi ophtalmologique prolongé, ainsi que les potentielles indemnités en cas de séquelles visuelles, en font un enjeu de santé publique.

La diversité des mécanismes lésionnels et la variété des structures atteintes imposent une démarche rigoureuse d'évaluation, de documentation et de prise en charge. Un traumatisme initialement jugé bénin peut révéler secondairement une complication sévère (détachement de rétine, néovascularisation, trou maculaire). Par ailleurs, les enjeux médico-légaux nécessitent une traçabilité rigoureuse de l'examen clinique, de l'imagerie initiale, et de l'information donnée au patient.

Dans cet article, nous proposons une synthèse actualisée des traumatismes oculaires postérieurs, en mettant l'accent sur les mécanismes lésionnels, les entités cliniques principales, les stratégies thérapeutiques et le suivi à long terme. Une attention particulière sera portée à la prévention, à la prise en charge en urgence, et aux recommandations pratiques

pour les ophtalmologistes de ville comme pour les services hospitaliers.

Classification et mécanismes des traumatismes oculaires

Pour structurer la prise en charge, les traumatismes oculaires sont classés selon deux principaux systèmes :

- Le **Birmingham Eye Trauma Terminology System (BETTS)**, qui distingue les traumatismes à globe fermé (sans rupture de l'enveloppe oculaire) des traumatismes à globe ouvert (rupture sclérale ou cornéenne).
- Le **système de classification du Ocular Trauma Score (OTS)**, qui évalue le pronostic visuel sur la base de cinq variables : acuité visuelle initiale, présence de rupture du globe, hémorragie vitrénienne, détachement de rétine et corps étranger intraoculaire. Ce score est utile pour guider le patient et la stratégie thérapeutique.

Mécanismes lésionnels principaux

1. Le coup direct : un impact frontal (balle, poing, projection d'objet) provoque une compression brutale du globe, générant une onde de choc centripète. Celle-ci peut induire un œdème de Berlin, une rupture choroïdienne, un hyphéma, ou une hémorragie vitrénienne.

2. Le contrecoup : par transfert d'énergie, une lésion apparaît à distance du point d'impact initial. Typiquement, un choc temporal peut engendrer une rupture choroïdienne ou un trou maculaire à l'opposé du site d'impact.

3. La compression antéro-postérieure : lors d'un traumatisme contondant, le globe est raccourci dans son axe antéro-postérieur, ce qui entraîne un étirement équatorial responsable de dialyses rétinienne, voire d'une avulsion du nerf optique.

4. La pénétration ou perforation : causée par des objets pointus (clou, éclat métallique, verre), elle peut toucher les différentes couches oculaires, avec ou sans CEIO. Le risque infectieux (endophtalmie), inflammatoire (uvéite) et mécanique (DR, HV) est majeur.

5. Les lésions d'écrasement : dans les polytraumatismes (AVP, chutes), une force intense peut entraîner une rupture sclérale postérieure, une hémorragie rétrobulbaire compressive, ou une luxation du globe.

Une évaluation globale, clinique et radiologique, doit être conduite dès les premières heures.

Lésions oculaires spécifiques

a. Œdème de Berlin (*commotio retinae*)

(Figure 1)

L'œdème de Berlin, également appelé *commotio retinae* résulte d'une onde de choc transmise au niveau de la rétine, en particulier dans la région maculaire. Histologiquement, elle correspond à une désorganisation transitoire des segments externes des photorécepteurs et à un œdème cytotoxique des cellules de l'épithélium pigmentaire.

L'examen du fond d'œil met en évidence un blanchiment rétinien grisâtre dans la région maculaire, avec une fovéa parfois respectée. Il n'y a pas d'hémorragie associée ni de signes d'inflammation. L'OCT maculaire montre une hyper-réflexivité des couches externes, parfois un épaissement de la ligne des segments externes, sans lésion franche de la ligne de l'épithélium pigmentaire. Dans la majorité des cas, l'évolution est favorable, avec une récupération visuelle progressive en 2 à 6 semaines. La normalisation OCT est parallèle à l'amélioration fonctionnelle. Toutefois, certaines formes peuvent évoluer vers :

- une atrophie maculaire post-traumatique,
- une persistance de scotomes centraux,
- un trou maculaire secondaire, parfois plusieurs semaines après le traumatisme.

Le pronostic dépend essentiellement de la sévérité initiale, de l'implication fovéale, de la survenue d'une hypertension traumatique ou de complications associées (hémorragie, DR). Le traitement est le plus souvent conservateur. Une surveillance régulière en consultation avec OCT est recommandée à J2-J7, à 1 mois puis à 3 mois. Il n'y a pas de preuve forte en faveur d'un traitement systémique, mais certains centres proposent des corticoïdes topiques ou par voie générale dans les formes sévères.

b. Rupture choroïdienne post-traumatique

(Figure 2)

La rupture choroïdienne est une lésion fréquente du segment postérieur dans les traumatismes contusifs. Elle résulte de l'arrachement de la choroïde, de la membrane de Bruch et de l'épithélium pigmentaire rétinien (EPR), souvent en regard du site de l'impact ou en région temporale postérieure. La rétine neurosensorielle est généralement respectée dans les premières phases, mais le risque de complications secondaires, notamment néovasculaires, est élevé. La force trau-

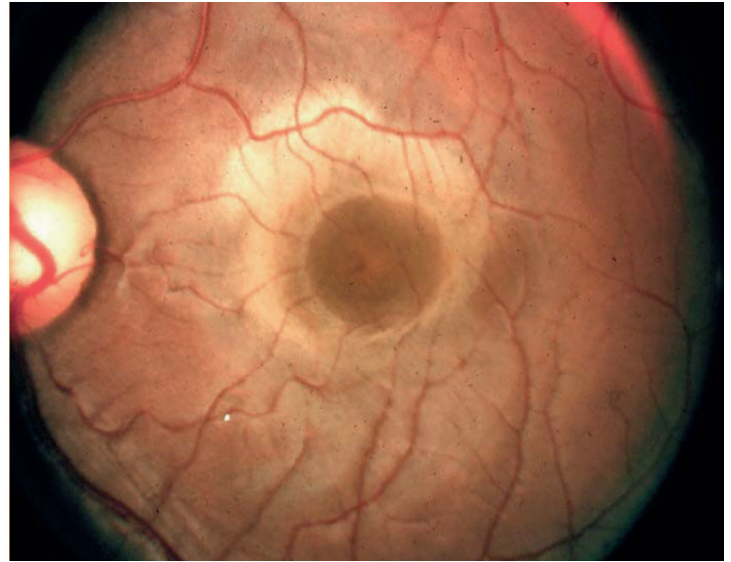


Figure 1 : Enfant de 10 ans, œdème de Berlin.

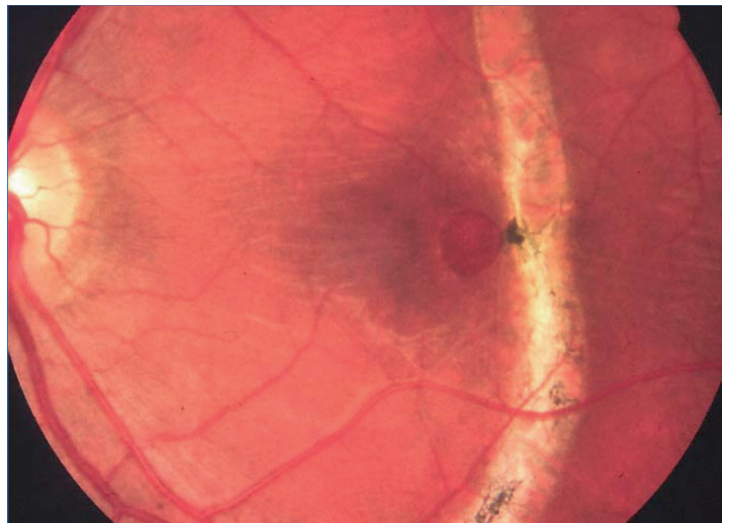


Figure 2 : Rupture choroïdienne et trou maculaire.

matique provoque une compression antéro-postérieure du globe, suivie d'un étirement équatorial. La membrane de Bruch, structure peu extensible, cède sous la contrainte mécanique, entraînant une déchirure souvent arciforme. L'emplacement temporal est le plus fréquent, mais des ruptures multiples et bilatérales sont possibles. Au fond d'œil, on observe une ou plusieurs lignes blanchâtres, sinueuses, concentriques au disque, situées en zone postérieure. Elles sont souvent difficilement visibles en phase aiguë en raison d'une hémorragie vitréenne, sous-rétinienne ou intrarétinienne associée. L'OCT montre une désinsertion des couches

profondes rétinienne, avec perte de l'alignement de l'EPR et de la ligne de Bruch. L'angiographie à la fluorescéine (FA) et au vert d'indocyanine (ICG) permettent de caractériser la rupture, notamment en cas de néovascularisation secondaire. La complication la plus redoutée est la survenue de néovaisseaux choroïdiens (NVC) post-traumatiques apparaissant dans environ 10 à 20 % des cas, parfois plusieurs semaines à mois après l'accident, favorisés par la proximité de la rupture avec la fovéa. En l'absence de NVC, une surveillance régulière par OCT et FA est suffisante. En cas de NVC prouvé, une injection intravitréenne d'anti-VEGF constitue le traitement de référence.

c. Trou maculaire post-traumatique (Figure 3)

Le trou maculaire post-traumatique (TMP) est une perte de substance fovéolaire survenant à la suite d'un traumatisme oculaire, le plus souvent contusif. Il survient généralement chez un sujet jeune, sans pathologie maculaire préexistante. Bien que certains TMP puissent se refermer spontanément, un nombre significatif de cas nécessite une prise en charge chirurgicale. Le mécanisme exact du TMP reste discuté. Deux hypothèses coexistent :

- **étirement mécanique brutal de la fovéa** par onde de choc, entraînant une désinsertion des couches internes et externes rétinienne,
- **désinsertion fovéolaire secondaire** à une traction vitréomaculaire dynamique post-traumatique, parfois associée à un décollement postérieur du vitré (DPV) incomplet.

La distinction entre un TMP primaire (traumatisme immédiat) et secondaire (délai de plusieurs semaines après une commotion) est importante pour le suivi. L'OCT maculaire montre : une interruption de la fovéa centrée, des signes de traction

vitréenne ou de remaniement des couches internes. Le taux de fermeture spontanée est de 30 à 40 %, surtout pour les petits trous (< 300 µm) chez des sujets jeunes, sans DPV complet. La fermeture spontanée peut survenir dans les 3 à 6 mois suivant le traumatisme, avec une amélioration fonctionnelle souvent incomplète.

Indications chirurgicales

- Persistance au-delà de 3 mois sans amélioration ou agrandissement du trou au cours du suivi (Figure 4).

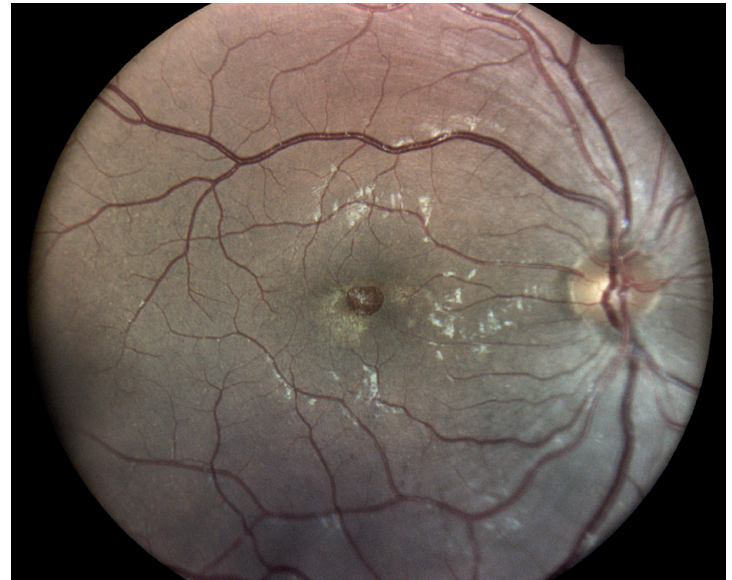


Figure 3 : Trou maculaire post-traumatique.

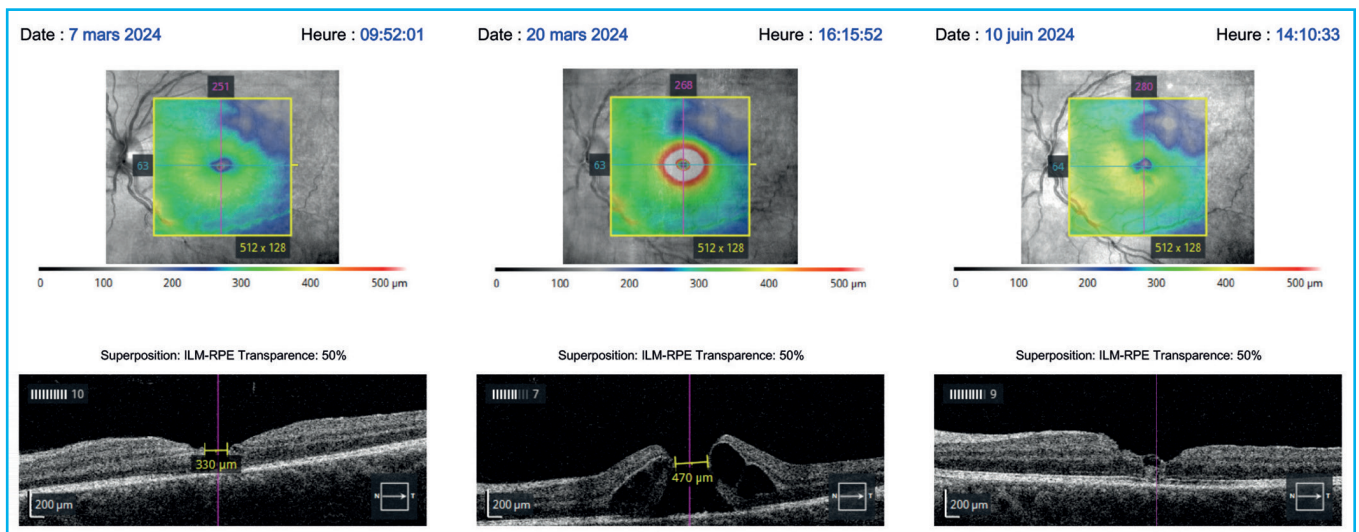


Figure 4 : OCT du patient de la figure 3 : agrandissement du trou au cours du temps, justifiant une prise en charge chirurgicale.

- Taille > 400 µm ou présence de DPV associé.

La chirurgie repose sur la vitrectomie *trans-pars plana* avec pelage de la membrane limitante interne (ILM) et tamponnement par gaz. Un décubitus ventral est classiquement recommandé les jours suivant l'intervention. Les taux de fermeture sont élevés (>90%) avec une récupération visuelle souvent satisfaisante si l'intervention est précoce.

d. Avulsion traumatique du nerf optique

L'avulsion du nerf optique est une lésion traumatique rare mais gravissime, responsable d'une cécité immédiate, irréversible. Elle survient typiquement dans un contexte de traumatisme violent du globe oculaire, souvent lors de chutes à grande vitesse ou d'accidents de la voie publique. L'avulsion correspond à une désinsertion complète du nerf optique au niveau de sa jonction avec le globe, sans rupture visible de la paroi sclérale.

Physiopathologie

L'avulsion résulte d'une brusque traction antérieure du globe, souvent lors d'un choc tangentiel (impact latéral) ou d'un mouvement de rotation violent. L'arrachement du nerf se produit au niveau du canal scléral postérieur. Il peut être complet ou partiel.

Le diagnostic repose sur l'absence de perception lumineuse, une pupille aréactive et des signes d'hémorragie du nerf à l'imagerie. Le pronostic est malheureusement sombre et il n'existe aucun traitement efficace actuellement.

e. Déchirures, dialyses rétinienne et décollements de rétine post-traumatiques

Les déchirures, dialyses rétinienne et décollements de rétine (DR) constituent des complications fréquentes et potentiellement sévères des traumatismes oculaires, en particulier à globe fermé. Elles peuvent être immédiates ou différées, parfois plusieurs semaines à mois après le traumatisme initial. Le traumatisme entraîne une distorsion brutale du globe, avec un étirement équatorial susceptible de provoquer :

- une **dialyse rétinienne** : arrachement périphérique de la rétine au niveau de l'ora serrata, souvent sans déchirure évidente ;
- une **déchirure rétinienne** : secondaire à une traction vitréo-rétinienne intense, en général à l'insertion postérieure du vitré ;
- un **DR rhégmato-gène** : survenant à partir d'une brèche (déchirure ou dialyse), avec passage de liquide sous-rétinien.

La dialyse est caractéristique des traumatismes oculaires, souvent chez le sujet jeune. Elle siège typiquement en inférieur temporal, mais peut être multiple ou bilatérale. La conduite à tenir dépend de la gravité :

- **déchirure isolée sans DR** : traitement par photocoagulation au laser argon en urgence (1 à 3 rangées autour de la brèche) ;
- **dialyse** : photocoagulation possible si petite, mais souvent nécessite une **indentation sclérale**, surtout si DR associé ;
- **DR constitué** : chirurgie vitréo-rétinienne (PPV) avec ou sans indentation, selon l'âge, la localisation, l'extension et l'état cristallinien.

Traumatismes oculaires indirects et syndromes associés

En plus des traumatismes directs, certains mécanismes à distance peuvent induire des lésions rétinienne sévères, parfois sous-estimées. Ces traumatismes dits « indirects » ne comportent pas d'impact direct sur le globe oculaire, mais provoquent une atteinte secondaire par transmission d'ondes de choc, augmentation brutale de pression intracrânienne ou phénomènes vasculaires.

Hémorragie rétinienne de Valsalva (Figure 5)

Survient lors d'un effort de poussée intense (accouchement, musculation, toux violente) avec fermeture de la glotte. La pression intrathoracique augmente, provoquant une élévation de la pression veineuse rétinienne. Cela peut entraîner une rupture capillaire au niveau de la macula et une hémorragie pré-rétinienne ou sous-hyaloïdienne.

Prise en charge :

- observation si hémorragie peu dense,
- **YAG hyaloïdotomie** en cas de gêne visuelle majeure et hémorragie sous-hyaloïdienne plane,
- résorption spontanée possible en 4 à 8 semaines.

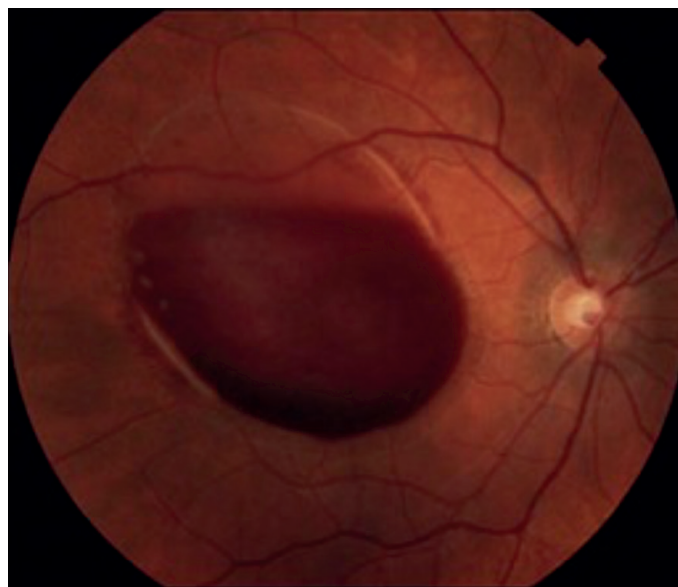

Figure 5 : Rétinopathie de Valsalva.

Syndrome de Purtscher et Purtscher-like

Lié à des embolies graisseuses, des microthrombi ou des phénomènes de complément activé, il survient dans des contextes variés : traumatisme thoracique sévère, pancréatite aiguë, embolie amniotique, insuffisance rénale aiguë.

Clinique : baisse de vision bilatérale, apparition de taches blanches rétinienues (Purtscher flecken), hémorragies intrarétiniennes, œdème papillaire.

OCT : œdème maculaire, épaissement interne rétinien.

Pronostic : variable. Traitement essentiellement étiologique. Corticoïdes parfois proposés mais sans preuve formelle d'efficacité.

Syndrome de Terson

Correspond à une hémorragie intraoculaire (vitre ou rétine) secondaire à une hémorragie méningée ou à un traumatisme crânien avec HTIC. Résulte d'un reflux veineux et d'une rupture de la barrière hémato-rétinienne.

Clinique : baisse visuelle dans un contexte neurologique aigu. Hémorragie vitréenne souvent bilatérale.

Imagerie cérébrale (scanner ou IRM) systématique.

Prise en charge :

- Surveillance initiale
- **Vitrectomie** en cas de non-résorption à 1-3 mois ou, si besoin, de diagnostic visuel rapide (ex : évaluation neurologique chez un comateux).

Rétinopathie de haute altitude

Survient au-delà de 3 000 à 4 000 mètres d'altitude. Hypoxie, vasodilatation et augmentation de perméabilité capillaire induisent des hémorragies rétinienues, des exsudats, voire un œdème papillaire.

Clinique : flou visuel, photopsies.

Prise en charge :

- Repos, descente en altitude.
- Corticoïdes systémiques dans les formes sévères.

Whiplash et syndrome du bébé secoué

Des mouvements brusques de rotation ou de décélération, sans impact direct sur le globe, peuvent entraîner des hémorragies intrarétiniennes multiples, parfois associées à une maculopathie traumatique ou des lésions du nerf optique.

Chez l'enfant, le **syndrome du bébé secoué** doit être évoqué devant des hémorragies rétinienues bilatérales, en nappe ou en couches multiples, sans explication traumatique cohérente. Ces tableaux imposent une prise en charge multidisciplinaire, avec signalement médico-légal si nécessaire.

Principes généraux et algorithme de prise en charge

La prise en charge des traumatismes oculaires nécessite une approche systématisée et multidisciplinaire pour optimiser le pronostic fonctionnel. Le respect des étapes diagnostiques et thérapeutiques dès les premières heures est essentiel.

Principes de base de la prise en charge initiale

1. Évaluation rapide mais complète :

- anamnèse précise (circonstances du traumatisme, délai, antécédents visuels),
- évaluation de l'acuité visuelle (AV) en urgence,
- recherche de signes de globe ouvert ou d'atteinte grave (PL-, mydriase aréflexive, hémorragie vitréenne, hyphéma important).

2. Examen ophtalmologique complet :

- biomicroscopie à la lampe à fente,
- tonométrie (si globe fermé et absence de suspicion de rupture),
- fond d'œil ou échographie B si non accessible,
- OCT maculaire et papillaire dès que possible.

3. Imagerie

- échographie B : si opacité des milieux,
- TDM orbito-cérébral en urgence : à la recherche de corps étranger intraoculaire, fractures orbitaires, hémorragie rétro-bulbaire,
- IRM : uniquement en cas d'absence de corps étranger métallique.

4. Prise en charge médico-chirurgicale adaptée

- Antibio prophylaxie systémique en cas de plaie ouverte,
- Protection mécanique de l'œil traumatisé (coquille rigide),
- Intervention chirurgicale en urgence si globe ouvert, DR évolutif, hyphéma avec hypertonie menaçante, CEIO.

5. Suivi ophtalmologique rapproché :

- Contrôles à J1, J3, J7, puis selon l'évolution,
- OCT et fond d'œil de surveillance réguliers.

Coordination multidisciplinaire

Dans de nombreux cas, une coordination avec d'autres spécialités est indispensable :

- chirurgie maxillo-faciale (fractures orbitaires, hématomes compressifs),
- anesthésie-réanimation (polytraumatisés, enfants),
- radiologie (imagerie dédiée),
- médecine légale (traumatismes non accidentels, déclarations).

Communication avec le patient

Il est essentiel d'informer clairement le patient et/ou sa famille sur :

- le diagnostic précis,
- le pronostic visuel (en s'appuyant éventuellement sur le score OTS),
- le déroulement du traitement,
- les signes d'alerte devant motiver une consultation rapide (flou visuel, myodésopsies, flashes lumineux).

Une traçabilité complète des données cliniques, imageries et décisions est également indispensable sur le plan médico-légal.

Suivi post-traumatique

Le suivi doit être prolongé, même en cas de lésions initiales mineures, car des complications peuvent apparaître à distance. Les principales complications à surveiller sont :

- formation de néovaisseaux choroïdiens (surtout en cas de rupture choroïdienne),
- décollement de rétine tardif,
- glaucome post-traumatique (par angle fermé, hyphéma ou cellules fantômes),
- cataracte post-traumatique,
- atrophie optique ou maculaire,
- séquelles fonctionnelles : scotomes, baisse de sensibilité aux contrastes, photophobie.

Les examens de suivi incluent : OCT, angiographie, champ visuel, tonométrie, fond d'œil. Le suivi est souvent nécessaire pendant plusieurs mois, voire années selon la lésion initiale.

Conclusion

Les traumatismes oculaires constituent une cause fréquente mais évitable de perte visuelle, en particulier chez l'adulte jeune. Leur prise en charge doit être rigoureuse, rapide et multidisciplinaire. La connaissance fine des différentes lésions traumatiques rétinienne, la réalisation systématique d'un bilan lésionnel par imagerie, et l'instauration d'un suivi structuré permettent de limiter les séquelles visuelles. Le pronostic dépend souvent de la précocité du diagnostic et de la qualité de l'intervention initiale. Une vigilance particulière s'impose dans les cas de traumatisme non accidentel ou à forte composante médico-légale.

Points clés et recommandations pratiques

- **Les traumatismes oculaires sont une urgence ophtalmologique** : tout retard diagnostique peut compromettre le pronostic visuel.
- **Distinguer rapidement globe fermé vs globe ouvert** : la présence d'un globe ouvert implique une prise en charge chirurgicale immédiate et une couverture antibiotique systémique.

• **L'imagerie est indispensable en cas de doute** : échographie B, TDM orbitaire et OCT doivent être utilisés de manière raisonnée pour évaluer l'étendue des lésions.

• **Lésions rétinienne post-traumatiques variées** : œdème de Berlin, ruptures choroïdiennes, trous maculaires, décollements, etc. Chaque entité nécessite une prise en charge spécifique, parfois différée.

• **Suivi prolongé souvent nécessaire** : des complications secondaires (NVC, DR, traction maculaire) peuvent apparaître plusieurs semaines à mois après le traumatisme initial.

• **Importance du contexte médico-légal** : documenter systématiquement l'AV, les examens réalisés et la chronologie des décisions thérapeutiques.

• **Informez clairement le patient** : pronostic, suivi, traitements à venir. La communication est essentielle à la bonne compréhension et à l'adhésion thérapeutique.

• **Score OTS utile pour estimer le pronostic visuel** : facilite la discussion et la planification.

• **Privilégier les centres spécialisés pour les cas complexes** : plateau technique complet, expertise vitéo-rétinienne, possibilité d'accès rapide au bloc opératoire et à l'imagerie avancée.

Liens d'intérêts : aucun
?????

Références

1. Kuhn F, Morris R, Witherspoon CD, Mester V. The Birmingham Eye Trauma Terminology system (BETT). *J Fr Ophtalmol.* 2004;27(2):206–10.
2. Pieramici DJ, Sternberg P Jr, Aaberg TM Sr, et al. A system for classifying mechanical injuries of the eye (globe). *Am J Ophthalmol.* 1997;123(6):820–831.
3. Ament CS, Zacks DN, Lane AM, et al. Predictors of visual acuity and anatomical success with macular hole surgery. *Retina.* 2002;22(5):575–580.
4. De Sutter E, Melles RB, Smiddy WE. Traumatic macular holes: diagnosis, evolution, and surgical management. *Surv Ophthalmol.* 2020;65(2):188–203.
5. Narayanasamy A, Dutton GN. Avulsion of the optic nerve: a rare cause of visual loss following blunt ocular trauma. *Eye (Lond).* 2007;21(4):540–542.
6. Chatziralli IP, Theodosiadis GP. Retinal detachment after ocular trauma: clinical features and management. *Eur J Ophthalmol.* 2014;24(4):464–472.
7. Garweg JG, Zandi S. Retinal trauma: diagnostic and therapeutic challenges. *Dev Ophthalmol.* 2014;54:160–167.
8. Lagrèze WA, Gaggl M, Weigel M, et al. MRI findings in patients with traumatic optic neuropathy. *Am J Neuroradiol.* 2016;37(4):743–747.
9. Rajagopal J, Fintelmann RE, Singh A, et al. Ocular manifestations of head trauma: a review. *Curr Opin Ophthalmol.* 2015;26(6):522–528.
10. World Health Organization (WHO). Global data on visual impairments 2010. WHO report. Geneva: 2012.